Aus der chirurg.-orthopäd. Abteilung der Olgaheilanstalt zu Stuttgart.
(Direktor: Prof. Dr. E. Müller.)

Ueber den Einfluss von Operationen am Fussskelett auf Wachstum und Funktion des Fusses.

Inaugural-Dissertation

zur

Erlangung der Doktorwürde

in der

Medizin, Chirurgie und Geburtshilfe

der

hohen medizinischen Fakultät

der

Universität Tübingen

vorgelegt von

Otto Hahn,
approb. Arzt.

Tübingen
Druck von H. Laupp jr
1913.

Aus der chirurg.-orthopäd. Abteilung der Olgaheilanstalt zu Stuttgart.
(Direktor: **Prof. Dr. E. Müller.**)

Ueber den Einfluss von Operationen am Fussskelett auf Wachstum und Funktion des Fusses.

Inaugural-Dissertation

zur

Erlangung der Doktorwürde

in der

Medizin, Chirurgie und Geburtshilfe

der

hohen medizinischen Fakultät

der

Universität Tübingen

vorgelegt von

Otto Hahn,
approb. Arzt.

Tübingen
Druck von H. Laupp jr
1913.

Gedruckt mit Genehmigung der medizinischen Fakultät zu Tübingen
am 19. I. 1913.

Referent: Prof. Dr. **Perthes.**

Die Dissertation erscheint gleichzeitig in den
„Beiträgen zur klinischen Chirurgie“ Bd. LXXXV Seite 440—454.

Digitized by the Internet Archive
in 2025

https://archive.org/details/ueberdeneinfluss0000unse

Ueber die zweckmäßigste Art der Behandlung von veralteten Klumpfüßen, der angeborenen wie der erworbenen, sind die Vertreter der orthopädischen Chirurgie geteilter Ansicht. Auf der einen Seite wird dem blutigen Verfahren der Vorzug gegeben, auf der andern Seite werden auch schwere Klumpfüße auf unblutigem Wege, höchstens unter Zuhilfenahme von Tenotomien gewaltsam redressiert. Die Vertreter der ersten Methode rühmen ihr als Vorzug nach, daß der Operateur genau übersieht, was er tut. Er entfernt nur so viel — nicht mehr und nicht weniger — am Skelett, als der normalen Stellung hinderlich ist. Weiter gestattet sie eine rasche Herbeiführung des gewünschten Resultats. Die Operation ist in einer Sitzung vollendet und die Heilung tritt schon nach wenigen Wochen ein. Außerdem werden unbeabsichtigte Schädigungen, die bei der unblutigen Methode zu fürchten sind, wie Haut-, Sehnen und Knochennekrose, Osteomyelitis, Neuritis, Tuberkulose, Fettembolie, vermieden.

Die Anhänger des unblutigen Redressements führen als Hauptvorteil ihres Verfahrens an, daß das Knochengerüst nicht angegriffen werde, während die blutige Methode den anatomischen Bau des Fußes, namentlich des wachsenden, zerstöre, ohne ihn zu ersetzen. Wäre der letzte Vorwurf gerechtfertigt,

so wäre allerdings dem blutigen Verfahren das Urteil gesprochen; wenn nicht, so konkurrieren die beiden Verfahren als gleichberechtigte nebeneinander und es entspricht mehr dem Geschmack und der Schulung des Arztes, die eine oder andere zu wählen.

Die folgenden Untersuchungen sollen nun feststellen, ob der blutige Eingriff am Skelett des Fußes einen dauernden Nachteil auf dessen Bau und Funktion ausübt oder nicht. Und zwar soll zur Entscheidung der Frage untersucht werden:

1. ob die normalen Wachstumsvorgänge des Fußes derartige sind, daß eine solche Schädigung zu fürchten ist und

2. was die Nachuntersuchung früher operierter Fälle in dieser Richtung lehrt.

1. Der Eingriff geschieht am wachsenden Knochen. Es wirft sich daher die Frage auf, ob die normalen Wachstumsvorgänge im Knochen derartige sind, daß eine Verstümmelung desselben ein Zurückbleiben des weiteren Wachstums zur Folge hat, in der Art, wie ein Röhrenknochen nach Zerstörung der Epiphysenlinie verkümmert.

Alle Skeletteile des Fußes sind knorpelig vorgebildet. Sie haben schon frühzeitig im großen und ganzen die äußeren Formen der später an ihre Stelle tretenden Knochen. Die Verknöcherung beginnt bei den Fußwurzelknochen von einem im Zentrum des Knorpels gebildeten Knochenkern aus. Der so von innen her, endochondral gebildete Knochen breitet sich einerseits gegen das Periost hin aus; worauf dann nach Erreichung desselben an diesen Stellen das weitere Wachstum durch periostale Anlagerung geschieht. Andererseits bleibt an den Stellen der Gelenkflächen eine Knorpelschicht bestehen, welche hier dem weiteren Wachstum dient.

Die Entfernung der Gelenkflächen, die das Chopart'sche Gelenk bilden, muß demnach allerdings ein Zurückbleiben des Wachstums dieser Knochen in der Längsrichtung des Fußes erzeugen. Die Gesamtlänge des Fußes wird aber erzeugt durch die Summe des Wachstums einer Reihe von queren knorpeligen Wachstumszonen. Außerdem kommt hiezu noch das interstitielle Wachstum der Fußwurzelknochen. Wie groß die verhältnismäßige Leistung dieser einzelnen Faktoren am Wachstum des Fußskeletts ist, läßt sich nicht beurteilen; aber das kann von vorneherein gesagt werden, daß wenn — wie bei der Resektion des Chopart'schen Gelenks — in der Quere nur 2 Wachstumszonen entfernt werden, noch andere genug übrig bleiben, um ein wesentliches Zurückbleiben der Knochenbildung zu hindern.

2. Die ausschlaggebende Stimme aber hat in der vorliegenden Frage selbstverständlich die Erfahrung an den früher operierten Fällen. Es wurden daher alle in den Jahren 1904—1911 in der Olgaheilanstalt und in der Privatklinik von Professor Dr. E. Müller durch Keilresektion aus dem Tarsus operierten Fälle, die erreichbar waren, nach-

untersucht. Es konnten im ganzen 35 Füße an 28 Patienten untersucht werden. Die Patienten wurden teils hierher bestellt, teils in ihrer Heimat aufgesucht. Zur Untersuchung wurde der Gipsabguß des auf dem Boden stehenden vollbelasteten Fußes verwertet. Ferner: Längenmessung von der Ferse bis Capit. metat. I oder II; der Abdruck der belasteten Fußsohle; Stereophotographie des belasteten Fußes und Röntgenaufnahme, die natürlich bei den zu Hause aufgesuchten wegfiel.

Die Operationen wurden mit ganz wenig Ausnahmen von Prof. Dr. E. Müller ausgeführt. Ihre Technik ist folgende:

An der Außenseite des Fußes wird zwischen den Sehnen der Extensoren und Peronei ein etwas schräg von hinten oben nach vorne unten verlaufender Längsschnitt von ca. 4 cm Länge angelegt, der mit seiner Mitte das Calcaneocuboidealgelenk kreuzt. Nach Durchtrennung des Musculus extensor digitor. brevis werden die Weichteile nach einwärts auf dem Fußrücken und nach außen bis zum äußeren Fußrand mit dem Raspatorium von den Knochen losgelöst. Das Calcaneocuboidgelenk liegt alsdann frei. Mit Hammer und Meißel wird aus diesem nun an Knochenteilen entfernt, was zur Korrektion nötig ist. Der in die Tiefe nach einwärts vordringende Meißel erreicht hierauf den Kopf des Talus und trennt diesen an seiner Basis vom Hals ab. In der Hauptsache handelt es sich immer um Resektion des Chopart'schen Gelenks. Wieviel von den Knochen entfernt wird hängt von der Form des zu operierenden Fußes ab; bei paralytischen Füßen genügt oft eine schmale Scheibe aus den Gelenkenden. Es braucht dabei oft auch nur die eine Knorpelfläche — also nur die Gelenkfläche des Taluskopfes mit Schonung des Naviculare oder nur die Gelenkfläche des Calcaneus mit Schonung des Cuboids — entfernt zu werden, was im Interesse des späteren Wachstums von Vorteil sein kann. Bei veralteten angeborenen Klumpfüßen dagegen muß ein breiter Knochenkeil herausgenommen, unter Umständen auch noch die subkutane oder offene Durchschneidung der Weichteile am Innenrand der Fußsohle beigefügt werden. Bei Plattfüßen wird der Schnitt an der Innenseite des Fußes über dem Caput tali zu dessen Entfernung angelegt. Denn an der Außenseite genügt dann ein kleiner Schnitt und Abtragung einer schmalen Scheibe im Calcaneocuboidgelenk, so daß also außen nur eine schmale Lücke entsteht, durch die der Taluskopf nicht hätte entfernt werden können. Bei der Abtragung der Knochenflächen muß sehr sorgfältig darauf geachtet werden, daß die Knochenflächen in der ganzen Quere genau aufeinander passen, wenn der Fuß in die richtige Stellung gebracht ist. Gelingt dies nicht bei der ersten Abtragung des Keils, so muß so lange mit der Abtragung weiterer Knochenscheiben fortgefahren werden bis keine Lücke mehr vorhanden ist, da sonst nachträglich durch Narbenzug an der Stelle der Lücke eine Knickung der Fußachse entsteht. Nach der Naht der Hautschnitte wird dann der Fuß in korrigierter Stellung durch einen Gipsverband fixiert. Letzterer wird nach 8 Tagen zur Entfernung der Hautnähte gewechselt. In

dem neuen Verband verbleibt der Fuß ca. 5 Wochen. Dann beginnen nach Anfertigung passender Einlagen die Gehversuche.

Die Fälle, die nachuntersucht werden konnten, sind folgende:

1. H., Marie, operiert im Jahre 1904 im Alter von 20 J. wegen paralytischen rechtsseitigen Klumpfußes. Keilexcision aus dem Chopart'schen Gelenk. Nachuntersuchung 8. VII. 12 (28 J.): Die Fußform ist normal und gut proportioniert. Die Fußachse gerade. Sohlenabdruck und Fußgewölbe normal. Das Röntgenbild zeigt eine knöcherne Vereinigung zwischen Calcaneus und Cuboid sowie ein Fehlen des Taluskopfes. Der Gelenkspalt zwischen Talus und Naviculare ist erhalten. Die Funktion ist eine gute, abgesehen von der durch das Grundleiden bedingten, auch schon vor der Operation bestandenen Atrophie der Muskulatur des r. Beins.

2. E., Anna, operiert Nov. 1905 im Alter von 23 J. wegen Pes equino-varus paralyticus sin. Entfernt wurde der Taluskopf und der Processus ant. calcanei. Nachuntersuchung 8. VIII. 12 (30 J.): Die ganze Fußform und der Sohlenabdruck sind die eines normalen Fußes. Das Fußgewölbe ist von normaler Spannung. Die ganze Länge des Fußes ist um 3 cm kürzer als die des gesunden rechten. Die Muskulatur des gesamten l. Beins ist gegen rechts atrophisch, die Beinlänge um 5 cm geringer als rechts. Das Röntgenbild zeigt ein Fehlen des Taluskopfes und des Proc. ant. calcanei. Der Gelenkspalt des Chopart'schen Gelenkes ist deutlich erhalten. Die Funktion ist gut und ausdauernd. Dorsal- und Plantarflexion sind gut möglich. Pro- und Supination sind in beschränktem Maße vorhanden.

3. L., Mathilde, operiert 2. VIII. 05 im Alter von 18 J. wegen Pes varus paralyt. dext. Keilexcision aus dem Chopart'schen Gelenk, Tenotomie der Achillessehne und Durchtrennung der Fascia plantaris. Nachuntersuchung 26. VIII. 12 (25 J.): In der Haut viele tiefe Decubitusnarben, die aber von anderweitiger, früherer Behandlung herrühren. Fußform etwas plump. Fußachse aber gerade und Fußabdruck normal. Das Röntgenbild zeigt eine knöcherne Verschmelzung von Talus und Naviculare und Calcaneus und Cuboid. Die Funktion ist gut und beschwerdefrei. Dorsal- und Plantarflexion, sowie Pro- und Supination sind unmöglich.

4. B., Wilhelm, operiert Juli 1906 im Alter von 8 J. wegen Pes varus congenit. duplex. Keilexcision aus dem Chopart'schen Gelenk beiderseits. Nachuntersuchung 10. VIII. 12 (14 J.): Beide Füße sind etwas plump, sie treten aber beide, wie der Sohlenabdruck zeigt, in normaler Weise auf den Boden; links ist das Fußgewölbe etwas flacher wie rechts, aber ebenfalls erhalten. Der l. Calcaneus steht in leichter Varusstellung. Die Längsachse hat an beiden Füßen gerade Richtung. Die Länge des l. Fußes ist um 0,6 cm geringer als rechts. Dorsal- und Plantarflexion sind gut, Pro- und Supination in geringem Grade vorhanden.

5. H., Ludwig, operiert 1906 im Alter von 6 J. wegen Pes equino-varus paral. dext. Entfernt wurden Taluskopf, Gelenkfläche des Naviculare, Proc. ant. calcanei und Gelenkfläche des Cuboid. Nachuntersuchung 8. XI. 12: Die Form des Fußes ist für sich betrachtet eine durchaus befriedigende. Seine vordere Hälfte von der Gegend des Lisfranc'schen Gelenkes an ist gegen die hintere leicht nach einwärts abgeknickt, so daß, wenn man die Abdrücke der beiden Füße in ihrer hinteren Hälfte aufeinanderlegt, der Abdruck des operierten Fußes in der vorderen Hälfte den des andern um die Breite der Großzehe nach einwärts überragt. Abgesehen davon hat der Abdruck des operierten Fußes normale Form, d. h. der Fuß ist gut gewölbt. Der operierte Fuß ist um 2,5 cm kürzer als der gesunde. Entfernung der Ferse vom Capit. metatarsi II links 18,5, rechts 16 cm. Das Röntgenbild zeigt eine knöcherne

Verwachsung zwischen Talushals und Naviculare, sowie das Fehlen des Proc. ant. calcanei. Die Gehfähigkeit ist gut und ausdauernd. Dorsal- und Plantarflexion sind gut, Pro- und Supination in geringem Grade und nur in der vorderen Hälfte des Tarsus und im Metatarsus möglich.

6. M., Eugen, operiert Juni 1907 im Alter von 3 J. wegen Pes equino-varus paralyt. sin. Excidiert wurden Taluskopf und Gelenkfläche des Naviculare, Proc. ant. calcanei und Gelenkfläche des Cuboid. Nachuntersuchung 1. VIII. 12: Die Fußform ist befriedigend. Der vordere Teil ist von der Gegend des Lisfranc'schen Gelenks gegen den hinteren leicht nach einwärts geknickt, so daß der Fußabdruck des operierten Fußes den andern um die Breite der Großzehe nach einwärts überragt. Die hintere Partie des Fußes hat gute Form und hat von leichter Equinusstellung abgesehen richtige Stellung zum Unterschenkel. Der Fuß ist um 1 cm kürzer als der rechte. Entfernung zwischen Ferse und Capit. metatarsi III links 13,0 cm, rechts 14,0 cm. Der Gang ist völlig beschwerdefrei und ausdauernd. Dorsal- und Plantarflexion ist gut, Pro- und Supination in geringem Grade im vorderen Teil des Fußes möglich.

7. L., August, operiert im J. 1907 wegen Pes equino-varus paralyt. sin. (5 J.). Keilexcision aus dem Chopart'schen Gelenk. Nachuntersuchung 10. VII. 12: Fußform völlig normal. Im Fußgelenk Equinusstellung durch Kontraktion der Achillessehne. Plantarflexion gut, Pronation ebenfalls, dagegen Supination kaum vorhanden. Der Fuß ist um 0,6 cm kürzer als der rechte.

8. B., Willi, operiert im J. 1907 im Alter von 8 J. wegen Pes equino-varus paralyt. sin. Keilexcision aus dem Chopart'schen Gelenk. Nachuntersuchung 20. VIII. 12: Die Fußform ist eine befriedigende und gut proportionierte. Der vordere Teil des Fußes ist von der Gegend des Lisfranc'schen Gelenkes an ganz leicht nach einwärts geknickt. Bei voller Belastung ist aber die Fußachse beinahe gerade. Der Sohlenabdruck ist abgesehen von dieser leichten Inflexion normal. Der hintere Teil des Fußes hat gute Form. Das Röntgenbild (s. Fig. 1) zeigt eine knöcherne Verschmelzung zwischen Talus und Naviculare, sowie zwischen Calcaneus und Cuboid. Die Strukturlinien des Calcaneus setzen sich in das Os cuboid. fort. Die Funktion des Fußes ist vorzüglich. Dorsal- und Plantarflexion sind gut, Pro- und Supination in mäßigem Grade möglich.

9. G., Gertrud, operiert wegen Pes excav. dupl. im J. 1907 im Alter von 11 J. Keilexcision im Chopart'schen Gelenk. Nachuntersuchung 10. VIII. 12: Fußform und Sohlenabdruck beiderseits normal. Fußgewölbe normal gespannt. Beide Füße sind gleich lang. Der Gang ist gut und beschwerdefrei. Dorsal- und Plantarflexion sind normal, Pro- und Supination gut möglich.

10. Z., Eberhard, operiert 6. II. 08 im Alter von 4 J. wegen Pes valgus paralyt. sin. Entfernt wurden Taluskopf und Gelenkflächen von Naviculare, Cuboid und Proc. ant. calcanei. Nachuntersuchung 2. VIII. 12 (8 J.): Sehr schöne Fußform. Schönes Fußgewölbe. Sohlenabdruck normal. Längsachse des Fußes gerade. Ganze Länge des Fußes 1,3 cm kürzer als die des rechten (Mitte der Ferse bis zur Spitze der Großzehe bei belastetem Fuß links 19,6, rechts 20,9 cm). Das Röntgenbild (s. Fig. 2) zeigt knöcherne Vereinigung der Knochen des Chopart'schen Gelenks. Die Funktion ist sehr gut. Dorsal-Plantarflexion sowie Supination gut vorhanden. Pronation nur leicht angedeutet.

1.

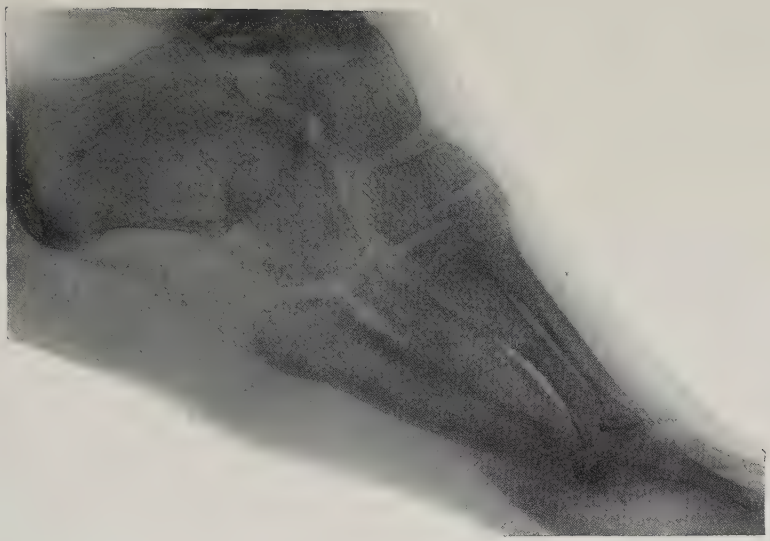

2.



11. H., Katharine, operiert im J. 1908 im Alter von 8 J. wegen Pes varus cong. sin. Keilexcision im Chopart'schen Gelenk. Nachuntersuchung 20. VIII. 12: Der Fuß hat die Form des Pes equino-varus. Achillessehne stark verkürzt. Der Fuß tritt mit dem äußeren Fußrand auf. Die Länge beträgt 3,8 cm weniger als rechts. Funktion schlecht. Plantarflexion möglich. Dorsalflexion sowie Supination angedeutet. Pronation unmöglich.

12. K., Wilhelmine, operiert im J. 1908 im Alter von 12 J. wegen Pes equino-var. paralyt. sin. Keilexcision aus dem Tarsus. Rechts bestand ebenfalls ein Hohlfuß, der aber nicht operiert wurde, sondern später von anderer Seite mit Gipsverbänden behandelt wurde. Nachuntersuchung 15. VIII. 12 (16 J.): Der operierte Fuß ist ein leichter Knickfuß. Es besteht ein leichter Grad von Schlottrigkeit im Talotarsalgelenk, so daß der ganze Fuß bei Belastung in Valgusstellung auftritt. Im übrigen ist die Fußform gut. Die Längsachse des Fußes hat normale Richtung. Der operierte l. Fuß ist um 1,7 cm länger als der nicht operierte (Spitze der Ferse bis zur Großzehenspitze rechts 20,1 cm, links 21,8 cm). Die Gehfähigkeit ist beschwerdefrei und ausdauernd. Dorsal- und Plantarflexion sind möglich. Pronation kaum, Supination gar nicht vorhanden.

13. W., Luise, operiert im J. 1908 im Alter von 10 J. wegen Pes equino-varus paralyt. dext. Keilexcision aus dem Chopart'schen Gelenk. Nachuntersuchung 15. VIII. 12 (14 J.): Der Fuß ist in leichter Spitz- und Hohlfußstellung, sonst ist die Fußform gerade und schön. Die Längsachse des Fußes von normaler Richtung. Die Achillessehne ist straff gespannt. Der operierte Fuß ist 1,3 cm kürzer als der linke (Spitze der Ferse bis zur Spitze der Großzehe rechts 17,7, links 19 cm). Gehfähigkeit gut und ausdauernd. Plantarflexion gut, Supination in geringem Grade, Pronation wenig möglich.

14. V., Oskar, operiert am 18. VI. 08 im Alter von 9 J. wegen Pes varus paralyt. sin. Keilexcision aus dem Chopart'schen Gelenk. Nachuntersuchung 20. VI. 11 (12 J.): Die Fußform ist völlig normal und wohl proportioniert. Die Fußachse gerade. Das Gewölbe ist normal gespannt. Die Funktion ist sehr gut. Dorsal- und Plantarflexion, sowie Pro- und Supination sind gut möglich.

15. R., August, operiert 18. XII. 08, 8 J. alt, wegen Pes varus cong. dupl. Keilexcision aus dem Chopart'schen Gelenk. Nachuntersuchung 2. VIII. 12 (12 J.): Die Fußform ist beiderseits sehr befriedigend. Der Sohlenabdruck ist normal. Die Längsachse beider Füße hat normale Richtung. Die r. Großzehe ist eine Hammerzehe. Beide Füße sind gleichlang. Die Funktion ist auch bei starker Inanspruchnahme gut. Dorsal- und Plantarflexion, sowie Pro- und Supination sind gut ausführbar.

16. A., Wilhelm, operiert im Februar 1909 im Alter von 6 J. wegen Pes equino-varus paralyt. sin. Entfernt wurden Taluskopf, Processus ant. calcanei und Gelenkflächen von Naviculare und Cuboid. Nachuntersuchung 2. VIII. 12 (9 J.): Der Fuß hat gute Form. Es besteht leichteste Adduktion des Vorfußes von der Gegend des Lisfranc'schen Gelenks an. Der Sohlenabdruck ist wie bei einem normalen Fuß, da sich die geringe Adduktion bei Belastung ausgleicht. Das Fußgewölbe ist normal gespannt. Das Röntgenbild zeigt das Fehlen des Taluskopfes. Zwischen Calcaneus und Cuboid ist eine knöcherne Vereinigung eingetreten. Am Naviculare bestehen nur geringe Veränderungen der Gelenkfläche. Zwischen Talus und Naviculare ist keine knöcherne Vereinigung eingetreten. Die Funktion ist ausgezeichnet. Dorsal- und Plantarflexion sind gut, ebenso Supination gut möglich, Pronation nur in geringem Grad.

17. A., Anna, operiert 15. VIII. 09 im Alter von 8 J. wegen Pes equino-varus paralyt. dext. Links bestand ebenfalls ein Klumpfuß, der durch Redression und Gipsverbände behandelt wurde. Excidiert wurden der Taluskopf sowie je die Gelenkflächen von Naviculare, Calcaneus und Cuboid. Nachuntersuchung 31. VIII. 12 (11 J.): Fußform sehr gut. Sohlenabdruck normal. Fußachse gerade. Gewölbe normal gespannt. Der r. Fuß ist um 1,2 cm kürzer als der linke (Ferse bis Spitze der 2. Zehe rechts 19 cm, links 20,2 cm). Das Röntgenbild zeigt eine knöcherne Vereinigung zwischen Talus und Naviculare sowie zwischen Calcaneus und Cuboid. Die Funktion ist sehr gut. Dorsal- und Plantarflexion erhalten. Pro- und Supination im vorderen Teil des Fußes in geringem Grade möglich

18. Sch., Eugen, operiert am 22. VI. 09 wegen linksseitigem angeborenem Hohlfuß im Alter von 6 J. Excidiert wurden Taluskopf, sowie die Gelenkflächen von Calcaneus, Cuboid und Naviculare. Nachuntersuchung 9. VII. 12 (9 J.): Völlig normale und wohlproportionierte Fußform. Fußachse gerade. Gewölbe sehr schön gespannt. Sohlenabdruck normal. Der Fuß ist 1,4 cm kürzer als der rechte. Das Röntgenbild zeigt das Fehlen des Taluskopfes, sowie das Fehlen der Gelenkflächen von Calcaneus, Naviculare und Cuboid. Der Gelenkspalt des Chopart'schen Gelenkes ist erhalten. Die Funktion ist gut und ausdauernd, doch ermüdet das l. Bein früher als das rechte. Dorsal-Plantarflexion, sowie Pro- und Supination sind gut möglich.

19. Sch., Gotthilf, operiert am 24. VIII. 09 im Alter von 7 Jahren wegen Pes varus cong. duplex, nachdem er früher von anderer Seite erfolglos mit Verbänden und Tenotomie behandelt worden war. Beiderseits wurde der Taluskopf entfernt, ferner die Gelenkflächen von Calcaneus, Cuboid und Naviculare. Nachuntersuchung 10. VII. 12 (10 J.): Rechts starker Pes planovalgus. Links sehr gute, wohl proportionierte und gerade Fußform. Sohlenabdruck normal; Gewölbe gut gespannt. Der r. Fuß ist um 0,5 cm länger als der linke. Das Röntgenbild des l. Fußes zeigt das Fehlen des Taluskopfes, sowie der Gelenkflächen von Calcaneus, Cuboid und Naviculare. Während zwischen Calcaneus und Cuboid der Gelenkspalt besteht ist zwischen Talus und Naviculare eine knöcherne Vereinigung eingetreten. Die Funktion beider Füße, auch des rechten, ist beschwerdefrei und ausdauernd. Plantar- und Dorsalflexion ist beiderseits sehr gut möglich, Pro- und Supination nur links.

20. Sch., Willi, operiert im Nov. 1909 wegen Pes equino-varus paralyt. dext. im Alter von 9 J., nachdem 2 Jahre zuvor die Verkürzung der Peronei und des Extensor digit. communis vorgenommen worden war. Excidiert wurden Taluskopf, Processus ant. calcanei, Gelenkflächen von Naviculare und Cuboid. Nachuntersuchung 2. VIII. 12 (12 J.): Die Fußform ist gut und wohlproportioniert. Der Sohlenabdruck ist normal. Das Fußgewölbe ist gut gespannt. Der Fuß ist 1,5 cm kürzer als der linke (Fersenspitze bis Capit. metat. II rechts 17,9 cm, links 19,4 cm). Die Achillessehne ist sehr straff. Das Röntgenbild zeigt das Fehlen des Taluskopfes. Naviculare und Cuboid ohne wesentliche Veränderungen. Vorderster Teil des Calcaneus fehlt. Der Gelenkspalt ist ausgebildet. Die Funktion ist sehr gut, aber infolge der Atrophie des r. Beines weniger ausdauernd als das linke. Aktive Dorsal- und Plantarflexion ist gut, Pronation in geringem Grade möglich, Supination unmöglich.

21. M., Wilhelm, operiert am 22. XI. 09 im Alter von 3 J. wegen Pes equinovarus congenit dext. Excidiert wurden Taluskopf, ein Teil des Naviculare, Processus ant. calcanei und Gelenkfläche des Cuboids. Nachuntersuchung 6. VIII. 12 (6 J.): Es besteht noch ein mäßiger Pes equino-varus. Der Fuß wird aber mit der ganzen Sohle aufgesetzt. Gegen

rechts besteht eine Verkürzung von 1,5 cm (Spitze der Ferse bis zum Capit. metat. II rechts 12 cm, links 13,5 cm). Im Röntgenbild ist das Naviculare knöchern mit dem Talus verwachsen. Die Funktion ist beschwerdefrei und ausdauernd. Dorsal- und Plantarflexion sind gut, Pro- und Supination in geringem Grade möglich.

22. K., Emilie, operiert am 22. XII. 09 im Alter von 6 J. wegen doppelseitigem idiopath. Hohlfuß. Entfernt wurden beiderseits der Taluskopf und die Gelenkfläche des Calcaneus. Links erfolgte die Heilung per primam int., rechts erfolgte sie sehr langsam infolge von Druckgangrän auf dem Fußrücken durch zu fest angelegten Gipsverband. Nachuntersuchung 10. VII. 12 (9 J.): Der l. Fuß hat tadellose, wohl proportionierte Form. Der r. Fuß hat ebenfalls gute Form, doch ist er um 1 cm kürzer als der linke. Das Gewölbe ist auch flacher als links, jedoch kann er nicht als Plattfuß bezeichnet werden. Als Ursache dieser Verkürzung ist, wie im Röntgenbild zu sehen ist, die knöcherne Verschmelzung im Chopart'schen Gelenk und im Gelenk zwischen Naviculare und Keilbeinen anzusehen, während am l. Fuß noch breite Knorpelbrücken zwischen den Knochenkernen am Chopart'schen und am vorderen Naviculargelenk vorhanden sind. Die Funktion ist links gut, rechts weniger aber ebenfalls gut (der Pat. steht z. Z. in Behandlung. Es wurde nachträglich beiderseits die Tenotomie der Achillessehne vorgenommen). Plantar- und Dorsalflexion sowie Pro- und Supination sind möglich.

23. Sch., Ernst, wurde wegen angeborener Klumpfüße als kleines Kind mit Redression, Tenotomie der Achillessehne und Gipsverbänden behandelt. Der Knabe wurde dann, nachdem die Behandlung lange Zeit von den Eltern unterbrochen worden war, im Alter von 6 J. im Februar 1910 wieder gebracht. Der r. Fuß stand in verhältnismäßig guter Stellung, der linke dagegen in starker Klumpfußstellung. Letzterer wurde am 10. II. 10 operiert. Excidiert wurde der Taluskopf und die Gelenkflächen des Processus anter. calcanei, der Naviculase und des Cuboid. — Nachuntersuchung 28. VIII. 12 (8 J.): An beiden Füßen ist die vordere Hälfte gegen die hintere nach einwärts gebogen, links mehr als rechts. Beide Füße haben ganz ähnliche Gestalt, nur ist der linke um 1 cm kürzer als der rechte. Der l. Fuß tritt mit der ganzen Sohle und erhaltenem Gewölbe auf den Boden auf. Die hintere Partie des Fußes bis zum Lisfranc'schen resp. Gelenk zwischen Naviculare und den Keilbeinen ist von guter Form. Von da an weicht die vordere Partie gegen die hintere etwas nach einwärts ab. Dies ist bei unbelastetem Fuß stärker als bei belastetem, so daß der belastete Fuß mit nahezu normaler Längsachse auf den Boden auftritt. Es ist also nachträglich wieder eine Inflexionsstellung eingetreten, die aber mit der Operation nichts zu tun hat, da sie an anderer Stelle vorhanden ist. Sie soll demnächst wieder korrigiert werden. Der Gang ist ein sehr befriedigender. Die Dorsalflexion geht nur wenig über einen r. Winkel hinaus; als Grund dafür ist im Röntgenbild zu sehen, daß sich die Talusrolle in eine ebene Fläche verwandelt hat, so daß beim Versuch, dorsal zu flektieren, Talus und Vorderfläche der Tibia sehr bald aneinanderstoßen. Plantarflexion ist gut, Pronation kaum, Supination gar nicht vorhanden.

24. L., Elsa, operiert am 4. XI. 10 im Alter von 12 J. wegen idiopath. rechtsseitigem Hohlfuß. Excidiert wurden je die Gelenkfläche von Talus, Calcaneus, Naviculare und Cuboid, außerdem wurde die Plantaraponeurose exstirpiert. Nachuntersuchung 2. VIII. 12 (14 J.): Fußform sehr schön und proportioniert. Sohlenabdruck normal. Fußachse gerade. Die Zehen sind in Hammerzehenstellung. Der Fuß, gemessen von der Fersenspitze bis zum Capit. metat. II ist um 1 cm kürzer als der linke. Rechts 19 cm, links 20 cm. Die ganze Länge des r. Fußes (Ferse bis Spitze der Großzehe) ist infolge seiner Hammerzehenstellung

um 2½ cm kürzer als der linke. Die Funktion ist gut und ausdauernd. Dorsal- und Plantarflexion sowie Pro- und Supination sind gut ausführbar.

25. L., Friedrich, operiert Juli 1910 wegen doppelseitigen angeborenen Hohlfußes im Alter von 9 J. Keilexcision aus dem Chopart'schen Gelenk. Nachuntersuchung 20. VIII. 12 (11 J.): Der l. Fuß ist ein leichter Hohlfuß; der r. Fuß tritt infolge zu freier Beweglichkeit im Talotarsalgelenk in leichter Valgusstellung auf. Die Fußachse beider Füße ist gerade. Der r. Fuß ist um 0,5 cm länger als der linke. Dorsal- und Plantarflexion ist gut, Pro- und Supination nur in geringer Ausdehnung beiderseits möglich. Die Gehfähigkeit ist gut und erst nach längeren Anstrengungen tritt Ermüdung ein.

26. G., Elsa, operiert am 1. VIII. 12 im Alter von 6 J. wegen Pes varus duplex, die auf zentralen Innervationsstörungen mit teilweiser fibröser Muskeldegeneration beruhen. Excidiert wurden an beiden Füßen der Taluskopf, sowie die Gelenkflächen von Naviculare, Cuboid und Calcaneus. Nachuntersuchung 11. VII. 12: Rechts schöne Fußform mit geringer Adduktionsstellung des Vorfußes von der Gegend des Lisfranc'schen Gelenkes an. Das Fußgewölbe ist schön gespannt. Der l. Fuß hat völlig normale, gut proportionierte Form. Beide Beine haben, wie schon vor der Operation atrophische Muskulatur. Die Füße sind gleich lang. Die Funktion ist gut und ausdauernd. Dorsal- und Plantarflexion sind gut möglich, Pronation kaum, Supination in geringem Maße.

27. H., Max, operiert am 18. VIII. 12 im Alter von 11 J. wegen Pes equino-varus paralyt. sin. Excidiert wurde Taluskopf, Proc. anterior calcanei und eine dünne Knorpelscheibe vom Naviculare. Nachuntersuchung 11. IX. 12 (12 J.): Die Fußform ist sehr schön und wohlproportioniert. Die Fußachse ist gerade. Der Sohlenabdruck normal. Das Gewölbe ist normal gespannt. Der l. Fuß ist um 1,3 cm kürzer als der rechte. Das Röntgenbild zeigt das Fehlen des Taluskopfes. Der Gelenkspalt zwischen Calcaneus und Cuboid fehlt, während er zwischen Talus und Naviculare erhalten ist. Die Funktion des Fußes ist vorzüglich und ausdauernd. Dorsal- und Plantarflexion sind gut möglich; Pro- und Supination nur in geringem Maße.

28. K., Karl, operiert am 25. V. 11 im Alter von 11 J. wegen Pes varus cong. dext. Excidiert wurden der Processus ant. calcanei, Taluskopf und ein Teil des Cuboid sowie die Gelenkfläche des Naviculare. Nachuntersuchung 25. XI. 12 (12 J.): Der vordere Teil des Fußes von der Gegend des Lisfranc'schen Gelenkes an ist in leichter Adduktionsstellung, die sich auch bei voller Belastung nicht ganz ausgleicht. Der hintere Teil hat gute Form. Der Fuß als Ganzes hat ebenfalls eine befriedigende Form. Der Sohlenabdruck ist abgesehen von der leichten Adduktion normal, das Gewölbe ist normal gespannt. Der l. Fuß ist um 1,9 cm länger als der operierte rechte (Ferse bis Capit. metatarsi III rechts 14,8 cm, links 16,7 cm). Die Funktion ist gut. Plantar- und Dorsalflexion und Supination sind gut, Pronation kaum vorhanden.

Fassen wir diese Fälle je nach dem erreichten Resultat in einzelne Gruppen zusammen, so können wir in die erste Gruppe 24 Füße einreihen, bei denen das Resultat der Behandlung als ein sehr gutes bezeichnet werden kann. Hieher gehören die Fälle 1, 2, 3, 4 r. und l., 7, 9 r. und l., 10, 13, 14, 15 r. und l., 17, 18, 19 l., 20, 22 r. und l., 24, 25 r. und l., 26 l., 27.

Zur Einreihung in diese Gruppe wurden folgende Anforderungen an die Füße gestellt: Die Längsachse des Fußes ist gerade gerichtet. Sie ist weder nach außen noch nach innen abgeknickt. Der Fuß tritt bei erhaltenem Gewölbe mit den gleichen Stützpunkten wie ein gesunder Fuß auf. Die Höhe des Gewölbes schwankt nicht in größerem Umfang als dies auch bei gesunden Füßen der Fall ist.

Die Form des Fußes ist in mehreren Fällen so, daß der Fuß von einem normalen nicht unterschieden werden kann. In andern Fällen bestehen leichte Besonderheiten — etwas plumpe Form, Hervortreten von leichten Knochenprominenzen — aber nur solche, durch die die ganze Form des Fußes nichts an ihrer normalen Beschaffenheit einbüßt. Die Funktion hängt natürlich auch wesentlich von dem Zustand vor der Operation ab z. B. bei paralytischen Füßen wird sich eine ausgedehnte Lähmung auch am operierten Fuß geltend machen. Bei der vorliegenden Untersuchung dürfen nur die Ansprüche an die Funktion gestellt werden, die von der Form und der Stellung des Fußes bei Belastung abhängen und mit dieser Einschränkung kann gesagt werden, daß die Funktion eine gute, das Gehen schmerzlos, in vielen Fällen ausdauernd ist.

In der 2. Gruppe sind solche Fälle untergebracht, bei denen die hintere Partie des Fußes — also der Ort der Operation — normale Richtung hat, die vordere aber gegen die hintere nach einwärts geknickt ist. Hieher gehören 9 Fälle.

In 8 dieser Fälle (Nr. 5, 6, 8, 16, 21, 23, 26, 28) ist die Abknickung nur eine ganz leichte, etwa so, daß die Zehenreihe um die Breite der Großzehe zu weit nach einwärts gerichtet ist. In einem Falle (Nr. 11) ist sie stärker ausgebildet. Diese Abknickung ist erst im späteren Verlauf nach Beendigung der Behandlung eingetreten und dadurch verschuldet, daß die Behandlung nicht lange genug fortgesetzt wurde, weil sich die Patienten der Weiterbehandlung entzogen. Bei den paralytischen Klumpfüßen ist diese Abknikkung hauptsächlich zu erklären durch den Zug des M. tibialis post. (Insertion am äußern Fußrand an der Plantarfläche des Cuneiforme I—III), dem die Gegenwirkung des Peroneus longus gefehlt hat. Bei den angeborenen Klumpfüßen war nach Schluß der Behandlung eben die abnorme Einwärtsstellung des Vorfußes noch nicht so weit korrigiert, daß dieser sich selbst überlassen werden konnte, ohne wieder einwärts zu federn. Es bedürfen eben auch nach der blutigen Operation die Füße, namentlich die wegen Kinderlähmung operierten, wo bei ungleichmäßigem Muskelzug immer wieder die Neigung zu abnormen Stellungen vorhanden ist, der regelmäßigen Kontrolle. Der Operation als solcher ist also diese Einwärtsstellung des Vorfußes nicht vorzuwerfen. Ueberdies kann sie jederzeit wieder leicht korrigiert werden.

Auch in dieser Gruppe ist die Funktion gut, so daß die Patienten, weil sie nichts zu klagen hatten, der weiteren Behandlung fern blieben.

In die 3. Gruppe gehören 2 Füße, die in Plattfußstellung stehen, näm-

lich 12 und 19 r. Der eine (12) war wegen paralytischen Klumpfußes operiert worden; die Plattfußstellung ist nur gering, so daß sie durch eine Sohle korrigiert werden kann; sie ist hauptsächlich dadurch verschuldet, daß das Talotarsalgelenk schlottrig ist, so daß in diesem der Fuß bei Belastung sich in Pronationsstellung begeben kann; es wäre bei der Operation wohl die Arthrodese in diesem Gelenk beizufügen gewesen.

Der 2. Fall muß als Mißerfolg bezeichnet werden. Er steht in starker Plattfußstellung. Dem Befund an den übrigen nachuntersuchten Fällen nach zu schließen, kann dies nicht anders erklärt werden, als daß hier bei der Operation ein technischer Fehler begangen wurde; es war wahrscheinlich an der Außenseite zu viel Knochensubstanz entfernt worden. Der Knabe wurde gleichzeitig an beiden Füßen operiert. Der andere Fuß hat tadellose Form, so daß auch in diesem Fall nicht der Methode selbst sondern nur ihrer Ausführung der Vorwurf gemacht werden kann. Uebrigens ist die Funktion des Fußes z. Z. eine gute, so daß sich der Patient und seine Angehörigen nicht zu der vorgeschlagenen Nachoperation entschließen können.

Die Verkürzung der Füße betrug zwischen 1,0 und 2,5 cm, also jedenfalls nicht viel mehr als bei der Operation entfernt wurde. Der Fall 2 darf nicht mitgerechnet werden, da bei ihm die Kinderlähmung zu einem starken Zurückbleiben des ganzen Beins, also auch des Fußes geführt hatte, so daß nicht die ganze Verkürzung des letzteren der Operation zur Last gelegt werden kann. Ebenso wenig kann der Fall 11 (H. Katharina) mitgerechnet werden, da durch die erneute Hohlfußbildung die Entfernung, der zu messenden Endpunkte des Fußes nicht annähernd der Fußskelettlänge gleich ist. In einem Fall war sogar der operierte Fuß länger, da auf der andern Seite ein Hohlfuß bestand, der nicht operiert worden war.

Die Verkürzung nimmt also nach der Operation etwas zu, aber jedenfalls nur in dem Maße als das resecierte Stück selbst gewachsen wäre. Die Proportionen des Fußes unmittelbar nach der Operation und nach Verfluß mehrerer Jahre sind also die gleichen geblieben; man könnte dies auch ohne genauere Messung schon aus der Betrachtung der wohlproportionierten Füße schließen.

So viel geht jedenfalls aus den Nachuntersuchungen hervor, daß die Entfernung der Knochenstücke keinen nachteiligen Einfluß auf das spätere Wachstum des ganzen Fußes hat. Dafür ist das entfernte Stück und sein Einfluß auf das Längenwachstum des Fußes viel zu klein im Verhältnis zum übrigen Fuß. Lehrreich ist für diese Frage der Fall 22 (K. Emilie), bei dem der rechte Fuß von einem ungeübten Assistenten operiert worden war und bei dem es zur Vereiterung der Wunde und ihrer Umgebung gekommen war; der rechte Fuß ist um 1 cm kürzer als der in der gleichen Weise operierte linke. Das Röntgenbild erklärt die Verkürzung. Es ist nicht nur das Chopart'sche Gelenk, sondern auch die weiter vorne gelegenen Gelenke der Fußwurzel verödet und dadurch also weitere Wachstumszonen ausgeschaltet worden.

der Klumpfüße das tuto, cito, iucunde gerühmt werden, wenn auch keineswegs bezweifelt werden soll, daß auch mit der unblutigen Methode schöne Resultate erreicht werden.

Zum Schlusse sage ich Herrn Prof. Dr. Müller für die Ueberlassung des Materials und die Unterstützung bei der Arbeit meinen besten Dank.

Lebenslauf.

Ich, Otto Hahn wurde am 25. Sept. 1887 als Sohn des Kaufmanns Ernst Hahn in Baiersbronn i. Schwarzwald geboren. Nachdem ich die Schulen in Baiersbronn, Freudenstadt, Reutlingen und Stuttgart besucht hatte, bezog ich im W.S. 1906/07 die Universität Tübingen. Dort widmete ich mich dem Studium der Mathematik und Naturwissenschaften. Im S.S. 1908 studierte ich in Göttingen und wandte mich dort dem Studium der Medizin zu. Im folgenden Semester war ich wieder in Tübingen und bestand dort im W.S. 1911/12 mein medizinisches Staatsexamen. Das praktische Jahr absolvierte ich an der Olga-Heilanstalt in Stuttgart. Am 1. Jan. 1913 erhielt ich meine Approbation als praktischer Arzt. Seit dieser Zeit befinde ich mich als Assistenzarzt am Sanatorium Herzoghöhe in Bayreuth.